DOI: 10.3969/j.issn.0253-9802.2023.02.014

综合病例研究

成人链球菌感染后反应性关节炎一例

吴宗谕　陈楚坪　陈广树　罗立慧　熊晓清　刘薇　冉建民

【摘要】 链球菌感染后反应性关节炎（PSRA）是指部分 A 组乙型溶血性链球菌（GAS）感染后不符合急性风湿热诊断标准的反应性关节炎，临床少见，在其病程早期因缺乏特征性的症状和体征而易被误诊。该文报道了一例成年男性 PSRA 患者，以反复右足背及内踝肿痛为主要表现，发病过程疑似痛风，在外院进行降尿酸、止痛治疗，疗效欠佳，追问患者有咽炎病史，完善检查发现其 CRP、抗链球菌溶血素“O”等升高，最终诊断 PSRA 并予长期苄星青霉素抗感染及抗炎、镇痛治疗，治疗后患者的病情好转，后续随访未见复发。该例患者的临床诊治过程提醒，若遇到反复发作的关节炎患者，应考虑 PSRA 的可能性，并应注意与痛风、反应性关节炎进行鉴别诊治。

【关键词】 反应性关节炎；链球菌；急性风湿热；青霉素；痛风

Adult-onset poststreptococcal reactive arthritis: a case report

Wu Zongyu, Chen Chuping, Chen Guangshu, Luo Lihui, Xiong Xiaoqing, Liu Wei, Ran Jianmin. Department of Endocrinology, the Affiliated Guangzhou Red Cross Hospital of Jinan University, Guangzhou 510220, China

Corresponding author, Ran Jianmin, E-mail: ran jianmin@ext.jnu.edu.cn

【Abstract】 Poststreptococcal reactive arthritis (PSRA) refers to reactive arthritis after Group A streptococcal (GAS) infection that does not meet the diagnostic criteria for acute rheumatic fever (ARF). It is rare in clinical practice and prone to misdiagnosis due to the lack of characteristic symptoms and signs in the early stage of PSRA. In this article, an adult male patient with PSRA was reported, showing recurrent swelling and pain on the back of the right foot and the medial malleolus. The onset process of the patient was suspected of gout. He received the treatment of reducing uric acid and relieving pain in a local hospital, which was ineffective. The patient was finally diagnosed with PSRA because of the history of pharyngitis and elevated levels of C-reactive protein and antistreptolysin O (ASO) through detection. He received long-term use of benzathine benzylpenicillin combined with anti-inflammatory and analgesic therapy. Subsequently, the condition was improved and no recurrence occurred during follow-up. The diagnosis and treatment of this case prompt that for patients with recurrent arthritis, the possibility of PSRA should be considered. Extensive attention should be paid to differential diagnosis and treatment between gout and reactive arthritis.

【Key words】 Reactive arthritis; *Streptococcus*; Acute rheumatic fever; Penicillin; Gout

链球菌感染后反应性关节炎（PSRA）是由 A 组乙型溶血性链球菌（GAS）感染后引起，以急性持续性关节炎为主要表现，目前其诊疗体系尚未完全达成共识。为此，现报道一例因“右足反复肿痛”就诊并最终被诊断为 PSRA 的成年男性患者，并围绕该案例的诊疗过程展开讨论，旨在加深临床医师对 PSRA 的认识及了解。

病例资料

一、病史及体格检查

患者男，38 岁。因“反复右足背及内踝肿痛 1 年余”于 2021 年 1 月 30 日在本院内分泌科就诊。患者在 1 年余前无明显诱因开始出现右足背及内踝持续性肿痛，疼痛明显时自觉局部“滚烫”感，无发红，行走时疼痛明显加重，休息后可缓解，于外院就诊，查血尿酸 512 μmol/L，拟诊“痛风”，患者间中服用依托考昔后症状可稍缓解，停药后症状反复。后规律服用非布司他，复查血尿酸降至 260~356 μmol/L，但症状无改善，遂加用秋水仙碱治疗，仍无明显缓解。2 个月前患者至当地中医院就诊，查 CRP 23.6 mg/L（参考值范围 0~8 mg/L）、RF 5.7 kU/L（参考值范围 0~20 kU/L）、抗链球菌溶血素“O”（ASO）1022 kU/L（参考值范围 0~200

作者单位：510220　广州，暨南大学附属广州红十字会医院内分泌科
通信作者，冉建民，E-mail: ran_jianmin@ext.jnu.edu.cn

kU/L），血尿酸 264.7 μmol/L（参考值范围 220~440 μmol/L）；右足 MRI 示：右足第 3 跖骨近段及各跗骨见广泛长 T_1、长 T_2 异常信号影，其中足舟骨、骰骨及内侧、外侧楔骨局部关节面毛糙并关节面下见结节内陷，边缘环绕低信号硬化带，各跗骨关节间隙不同程度狭窄，右侧踝关节及跗骨间关节腔内见少量长 T_2 信号影，足背部广泛软组织肿胀并信号增高（图 1）。结果提示右足各跗骨、第 3 跖骨近段广泛骨髓水肿，并跗 - 跖关节、跗 - 舟关节炎，未排除类风湿关节炎改变。加予“中药（具体不详）”及苄星青霉素 120 万单位肌内注射治疗，患处局部肿痛有所减轻。自起病以来，患者偶有咽痛，无畏寒、发热、皮疹，无光过敏、脱发、晨僵，无腹泻，无腰背痛，无多关节肿痛。既往身体健康，否认冠状动脉粥样硬化性心脏病（冠心病）、高血压等慢性病史，平日少量饮酒，否认吸烟史，患者父亲有痛风病史。

体格检查：体温 36.6 ℃，呼吸 18 次 / 分，血压 144/100 mmHg（1 mmHg = 0.133 kPa），脉搏 100 次 / 分。患者 BMI 27.71 kg/m^2，发育正常，全身浅表淋巴结无肿大。咽红，咽后壁可见较多淋巴滤泡样组织，扁桃体无肿大。心、肺、腹检查未见明显异常。脊柱无畸形，各棘突、双侧骶髂关节无压痛。双上肢各关节运动粗测正常，无变形。双髋、膝关节活动度正常，右踝关节屈伸及内旋受限，右内踝、右跗骨背内侧、第二、三跖骨背侧明显肿胀伴轻压痛，局部皮肤温度高。

二、辅助检查

血常规示血红蛋白 151 g/L，红细胞 7.1 × 10^9/L，血小板 367.0 × 10^9/L，白细胞 7.11 × 10^9/L，中性粒细胞比例 0.59。CRP 8.8 mg/L。补体 3（C3）1.28 g/L（参考值范围 0.88~2.01 g/L），C4 0.32 g/L（参考值范围 0.16~0.47 g/L），IgA 3.84 g/L（参考值范围 0.68~3.78 g/L），IgG 14.80 g/L（参考值范围 6.94~16.20 g/L），IgM 0.92 g/L（参考值范围 0.60~2.63 g/L），RF 20 kU/L，ASO 294.0 kU/mL，自身免疫抗体、抗核抗体（ANA）、抗中性粒细胞胞质抗体（ANCA）及人类白细胞抗原 -B27（HLA-B27）均（－）。

三、诊治过程

患者 ASO、CRP 等明显升高，提示 GAS 感染，结合患者病例特点为右足关节炎反复发作 1 年余，间有咽痛，多次外院就诊考虑“痛风”，经降尿酸、止痛等治疗后症状无明显改善，查体咽红，右足局部肿痛、活动障碍，皮肤温度高，无关节畸形，无心肌炎等急性风湿热表现，不满足急性风湿热（ARF）的诊断标准，拟诊 PSRA，予口服双氯芬酸钠 100 mg/d、每月肌内注射 1 次苄星青霉素 120 万单位治疗。随访 3 个月后，患者右足肿痛明显缓解，皮肤温度不高，余无不适，心脏查体无异常，复查 ASO 已降至正常水平（图 2）。后续治疗方案：每月肌内注射 1 次苄星青霉素 120 万单位，维持 2 年，辅以 NSAID 止痛、护胃治疗，每 2 个月门诊

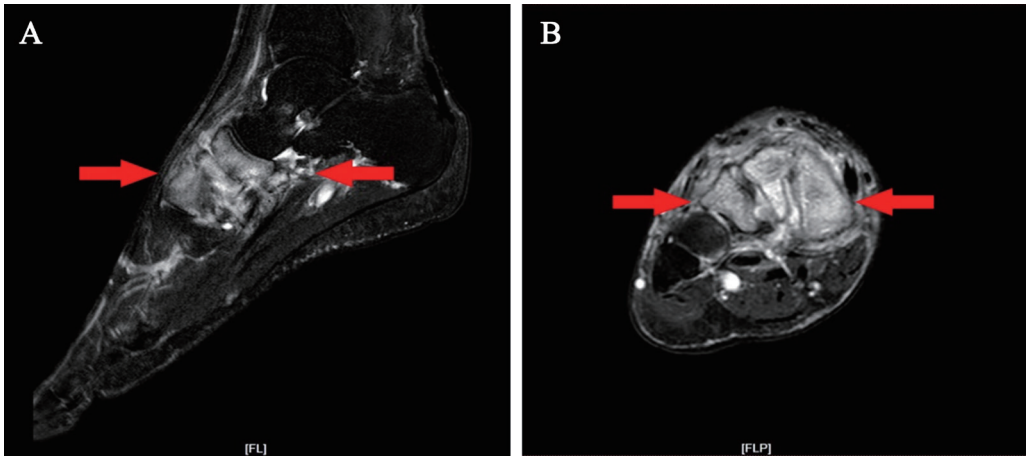

注：A 为右侧踝关节及跗骨间关节腔内见少量长 T_2 信号影；B 为足背部广泛软组织肿胀并信号增高；红色箭头所指为广泛骨髓水肿。

图 1　一例成人 PSRA 患者就诊前 2 个月的右足 MRI 检查结果

评估随访。撰稿日前一次随访为患者就诊 1 年后，其右足肿痛已基本缓解，无其他不适，PSRA 诊断明确。

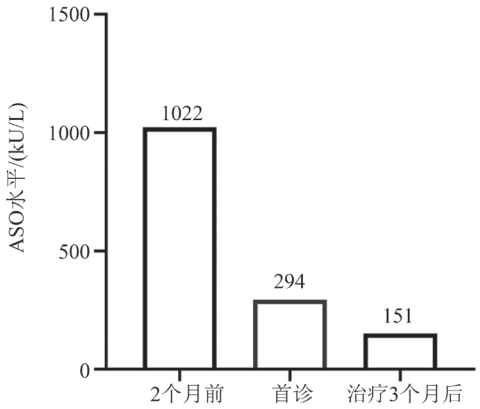

图 2　一例成人 PSRA 患者在治疗前后的血 ASO 水平变化

讨　　论

本例为成年男性患者，以反复右足关节肿痛为主要表现而多次就诊，在外院查血尿酸升高，拟诊“痛风”，予降尿酸、止痛治疗后症状无改善。患者前期在外院就诊未查 ASO，病程后期查 ASO、CRP 均有升高，行右足 MRI 提示右足关节破坏，予苄星青霉素治疗症状好转，ASO、CRP 逐渐下降。追问患者病史，其自诉 1 年余前出现咽痛，无病毒感染引起的鼻塞、流涕等症状，随后出现右足关节肿痛表现，且在病程中咽痛间有发作，未出现新关节受累，综合已有的临床证据，考虑 GAS 反复感染可能性大，首次感染时间可能为 1 年余前，之后出现右足单关节炎表现。本例患者主要表现为非游走性单关节炎伴关节炎破坏，故需与关节炎疾病鉴别。患者于本院就诊后查自身抗体 ANA、ANCA 均为阴性，补体无异常，初步排除 SLE、类风湿关节炎等疾病；患者无尿路及肠道感染病史，HLA-B27 阴性，故排除反应性关节炎；患者在病程前期的症状与痛风发作相似，查血尿酸升高，降尿酸、抗炎镇痛治疗效果欠佳，可排除痛风；因患者 GAS 感染后出现右足单关节表现，故还需考虑 ARF，但患者临床表现不满足 ARF 诊断标准，排除上述疾病后考虑 PSRA，予长期苄星青霉素抗感染治疗关节炎后患者症状缓解。PSRA 属于排他性诊断，故需强调诊断与鉴别诊断。

据报道，风湿热造成全球每年相关死亡的人数约为 50 万人[1-2]。如今全球范围内 ARF 的发病率下降，临床少见，其临床表现也并不典型，部分 ARF 并不完全符合更新后的 Jones 诊断标准，被称为 PSRA[3]。PSRA 好发于 6~12 岁及 20~40 岁两个年龄段，主要表现为 GAS 感染后 10 d 内发生急性关节炎，局部肿痛，通常持续 2 个月以上，成人的关节炎持续时间相对较长，一般不遗留关节畸形，对于 PSRA 是否属于 ARF 的亚型仍存在争议[4-5]。目前尚无 PSRA 的诊疗指南，即使回顾少有的 PSRA 病例，也会发现在诊疗上缺乏一致性，以致于此类患者容易被忽视或混淆为其他疾病，耽误患者的治疗时机，因此应该注重 PSRA 与痛风、反应性关节炎的鉴别[3,6]。经典的反应性关节炎是一种在肠道或泌尿生殖系统感染后发生的不对称性单关节炎或少关节炎，通常发生在下肢，并且大多数与 HLA-B27 有关，其治疗与 PSRA 有所不同，抗菌药物使用受益不明确，通常使用 NSAID 控制关节炎症状[4,7]。痛风主要表现为突发关节疼痛，发病急，局部红肿热，压痛，持续几天或几周不等，好发于踝关节、第一跖趾关节，发作与尿酸浓度有关，辅以超声、X 线或双能 CT 等影像学发现单尿酸钠晶体沉积可诊断[8]。2002 年 Shulman 等主张的 PSRA 诊断标准最常被引用：①急性持续性关节炎，并且水杨酸酯或 NSAID 治疗效果欠佳；②存在 A 组链球菌感染的证据；③没有 ARF 其他主要表现；④不符合更新后的 Jones 诊断标准[4]。本病例诊断明确，但其临床表现为右足关节肿痛，局部皮肤温度升高与痛风的症状相似，且查血尿酸升高，因此最初混淆为痛风，并以此进行了长期治疗，在后续治疗随访中才逐步明确 PSRA 的诊断，但也延误了患者的早期治疗及心肌炎等并发症预防的时机，所以临床医师更应重视 PSRA 的鉴别与诊疗。

治疗方面，PSRA 可使用 NSAID 减轻关节炎症状，但效果欠佳。有文献报道，PSRA 与 ARF 最大的不同之处是 PSRA 无明确心脏瓣膜损伤，但随着病情发展，有近 6% 未接受抗菌药物预防的 PSRA 患者会出现心肌损伤[9]。有学者总结文献发现，少数 PSRA 患者在初次就诊或就诊一段时间后出现心脏瓣膜受累，因此在患者初次检查及随访期间应注重心脏的体格检查，若有异常，则应行心脏彩色多普勒超声进一步明确诊断[10]。考虑到 PSRA 患者可能会在感染 GAS 1 年后逐渐发展，并出现心肌炎，美国心脏协会推荐进行为期 1 年的

预防性抗菌治疗（青霉素或红霉素），若在此期间没有发生心肌炎，则可以停止预防性治疗，反之则将其视作 ARF 并继续进行治疗[9]。有学者总结多项 PSRA 相关研究得出结论，PSRA 患者有迟发性心肌炎可能，所以应进行至少 1 年的密切随访，抗菌药物治疗应持续至少 1 年以上[11]。归根结底，PSRA 的发生始于 GAS 感染，虽然使用青霉素治疗是目前的主要选择，但预防 GAS 感染的最佳方法仍是研制 GAS 疫苗，受限于不同地区 GAS 亚型的差异性，目前尚无商品化的 GAS 疫苗面世[2]。本例患者病程长，关节炎表现反复，综合考虑后增加其抗感染疗程，所采用的预防性治疗方案为每月 1 次肌内注射苄星青霉素 120 万单位，共维持 2 年，其间患者症状逐渐改善，提示治疗的有效性，后续随访观察疗效。

综上所述，PSRA 是一种值得关注的疾病，目前临床少见且容易误诊，对于以关节炎为主要表现的患者，应警惕 PSRA 并进行鉴别诊断，尽早开始预防性治疗，减少并发症的发生及关节炎的反复发作。目前 PSRA 的大部分数据来自儿童研究，缺乏成人临床队列研究，近年成年人群 GAS 感染的报道逐渐增多，现在是重新关注 PSRA 并制定综合诊疗策略的时机。

参 考 文 献

[1] Maness D L, Martin M, Mitchell G. Poststreptococcal illness: recognition and management. Am Fam Physician, 2018, 97 (8): 517-522.

[2] 吴永祥，王嘉睿，刘金来 . A 组链球菌疫苗研究进展 . 新医学，2017，48（11）：765-769.

[3] Nishibukuro M, Tsutsumi N, Chiyotanda M, et al. Poststreptococcal reactive arthritis in Japan. J Infect Chemother, 2018, 24 (7): 531-537.

[4] Ahmed S, Padhan P, Misra R, et al. Update on post-streptococcal reactive arthritis: narrative review of a forgotten disease. Curr Rheumatol Rep, 2021, 23 (3): 19.

[5] Sato S, Uejima Y, Suganuma E, et al. A retrospective study: acute rheumatic fever and post-streptococcal reactive arthritis in Japan. Allergol Int, 2017, 66 (4): 617-620.

[6] der Helm-van Mil A H V. Acute rheumatic fever and poststreptococcal reactive arthritis reconsidered. Curr Opin Rheumatol, 2010, 22(4): 437-442.

[7] Schmitt S K. Reactive arthritis. Infect Dis Clin North Am, 2017, 31 (2): 265-277.

[8] 中华医学会内分泌学分会 . 中国高尿酸血症与痛风诊疗指南（2019）. 中华内分泌代谢杂志，2020，36（1）：1-13.

[9] Gerber M A, Baltimore R S, Eaton C B, et al. Prevention of rheumatic fever and diagnosis and treatment of acute Streptococcal pharyngitis: a scientific statement from the American Heart Association Rheumatic Fever, Endocarditis, and Kawasaki Disease Committee of the Council on Cardiovascular Disease in the Young, the Interdisciplinary Council on Functional Genomics and Translational Biology, and the Interdisciplinary Council on Quality of Care and Outcomes Research: endorsed by the American Academy of Pediatrics. Circulation, 2009, 119 (11): 1541-1551.

[10] Barash J. Rheumatic fever and post-group a streptococcal arthritis in children. Curr Infect Dis Rep, 2013, 15 (3): 263-268.

[11] Chun C, Kingsbury D J. Poststreptococcal reactive arthritis: diagnostic challenges. Perm J, 2019, 23 : 18.304.

（收稿日期：2022-06-09）

（本文编辑：林燕薇）